



Die Knochenbildung ist ein komplexer biochemischer Vorgang der Eigenregeneration des Körpers, der von einer Vielzahl von Faktoren beeinflusst wird. Wie wissenschaftliche Studien und Erfahrungen aus dem Praxisalltag bestätigen, haben die Höhe des Vitamin D3- und des LDL-Wertes einen signifikanten Einfluss auf die Bildung von gesundem Knochen. Dieser Fachartikel thematisiert das Bone Management bei Keramikimplantaten und liefert ein Protokoll zur Generierung und zum Erhalt gesunden Knochens.

Dr. Karl Ulrich Volz
[Infos zum Autor]



Literatur



Bone Management und Keramikimplantate

Dr. med. dent. Karl Ulrich Volz

Der D3- und LDL-Wert können als zuverlässige Indikatoren angesehen werden, da Vitamin D3 in seiner verstoffwechselten Form $1,25(\text{OH})_2\text{D}_3$ Calcitriol als eines der wichtigsten Hormone unseres Körpers nicht nur die Transkription von über 1.000 spezifischen Genen reguliert, sondern folgende für die Zahnmedizin entscheidende Eigenschaften mit sich bringt: Erhöhung der Osteoblastenaktivität, Absenkung der Osteoklastenaktivität, entscheidende Beteiligung an Zellreparatur- und Zellteilungsmechanismen, Resorption von Kalzium und Phosphor im Darm, Rückresorption von Kalzium und Phosphor in den Nieren, Erhöhung der

Anzahl der zirkulierenden Immunproteine, Steigerung der Zytotoxizität von Makrophagen, Erhöhung des körpereigenen Levels an GcMAF (Group Compound Macrophage Activating Factor), generelle Stärkung des Immunsystems. Ein erhöhter LDL-Wert weist auf eine erhöhte Entzündungsbereitschaft hin, welche im Zusammenhang mit Implantationen, Knochenaufbau und Sinusaugmentationen offensichtlich vermieden werden muss. Sollte der Patient einen Vitamin D3-Wert unter 70 ng/ml und einen LDL-Wert über 1,4 g/l aufweisen, so wird er kaum in der Lage sein, gesunden Knochen zu bilden. Interessant ist in diesem Zusammenhang, dass

85 Prozent aller Deutschen einen D3-Wert von unter 30 ng/ml aufweisen.¹⁻⁴ Die erwähnten Studien verweisen auf den signifikanten Einfluss der Höhe des Vitamin D3- und des LDL-Wertes auf die Knochenbildung. Auch die praktischen Erfahrungen des Autors haben gezeigt, dass komplexeste Operationen komplikationslos verlaufen, wenn sich diese beiden Werte in der geforderten Range befinden. Die Patienten weisen kaum Schwellungen auf und das Schmerz-niveau ist auf einem niedrigen Level. Komplikationen und Misserfolge treten in der Regel bei den Patienten auf, deren Werte außerhalb der gewünschten liegen. Der Autor ist darüber hinaus der

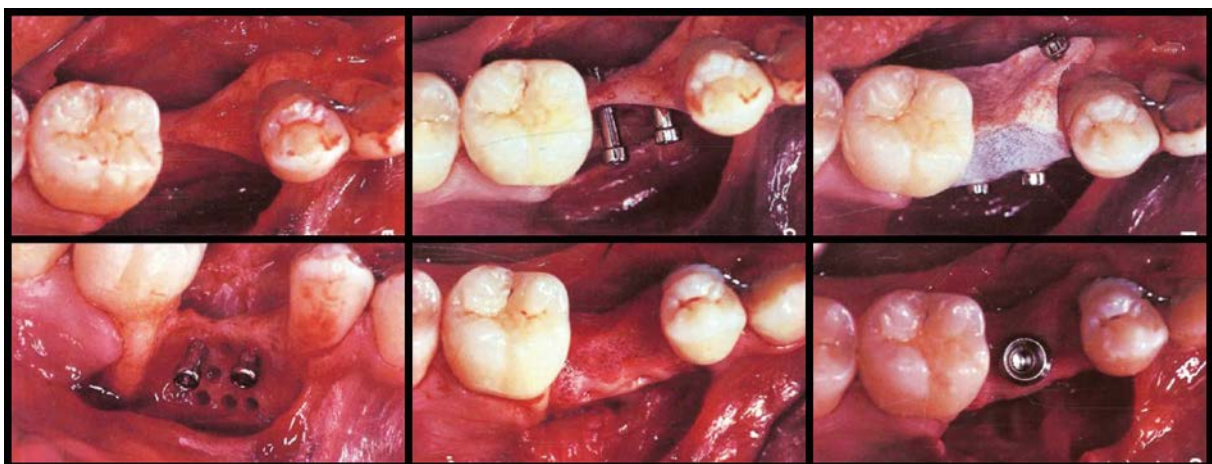


Abb. 1: Das Memfix-System der Firma Straumann bewies, dass Knochen durch die alleinige Hohlraumbildung geschaffen werden kann.

Meinung, dass Parodontopathien eine Entgleisung dieser beiden Werte als Ursache haben und dazu führen, dass der Patient wegen der Entzündung der Gingiva und den damit verbundenen Schmerzen schlechter pflegt und nicht die schlechte Pflege zur Gingivitis/Parodontitis führt. Dies wird durch die Tatsache gestützt, dass sich selbst schwerwiegende Parodontopathien parallel zur Normalisierung der Werte durch Ernährungsumstellung und Supplementierung zurückbilden. Zusätzliche Forschungsanstrengungen sind nötig, um eindeutiger zu klären, inwieweit Parodontopathien durch eine Unterversorgung mit Vitaminen und Mineralien begünstigt werden.

Positive Nebeneffekte

In der Klinik des Autors erhalten die Patienten vier Wochen vor bis vier Wochen nach dem operativen Eingriff eine extrem hochdosierte Supplemen-

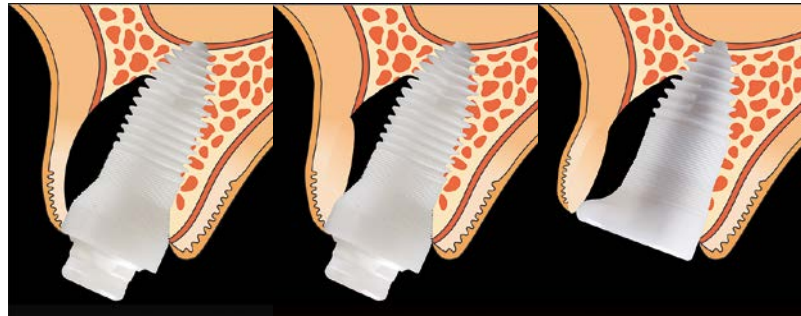

Abb. 2: Die breite Tulpe stützt dabei das Weichgewebe, welches innerhalb weniger Tage an das Zirkonoxid anwächst. Selbst wenn dieses Weichgewebe noch etwas kollabiert, wäre noch genügend Hohlraum vorhanden, welcher sich mit Knochen füllen kann. Dieser Effekt kann durch die Anwendung eines Balkonimplantates noch verstärkt werden.

tierung mit Vitaminen und Mineralien, welche im Zusammenhang mit Knochenbildung und Immunsystem stehen. Weiterhin folgen die Patienten einer speziellen Diät, welche ebenfalls das Immunsystem stärkt und andererseits die Entzündungsbereitschaft reduzieren soll. Durch diese präoperative Vorbereitung des Immunsystems auf den Eingriff, erleben fast alle Patienten nach

der Entfernung von belastenden Störfeldern (ischämische Osteonekrosen, verlagerte Weisheitszähne, beherrdete wurzelbehandelte Zähne, Fremdkörper etc.) eine Verbesserung ihres allgemeinen Gesundheitszustandes. Diese subjektive Wahrnehmung wird zusätzlich abgesichert durch fotografische Aufnahmen vor und nach dem Eingriff, durch Messung der Herzratenvariabili-

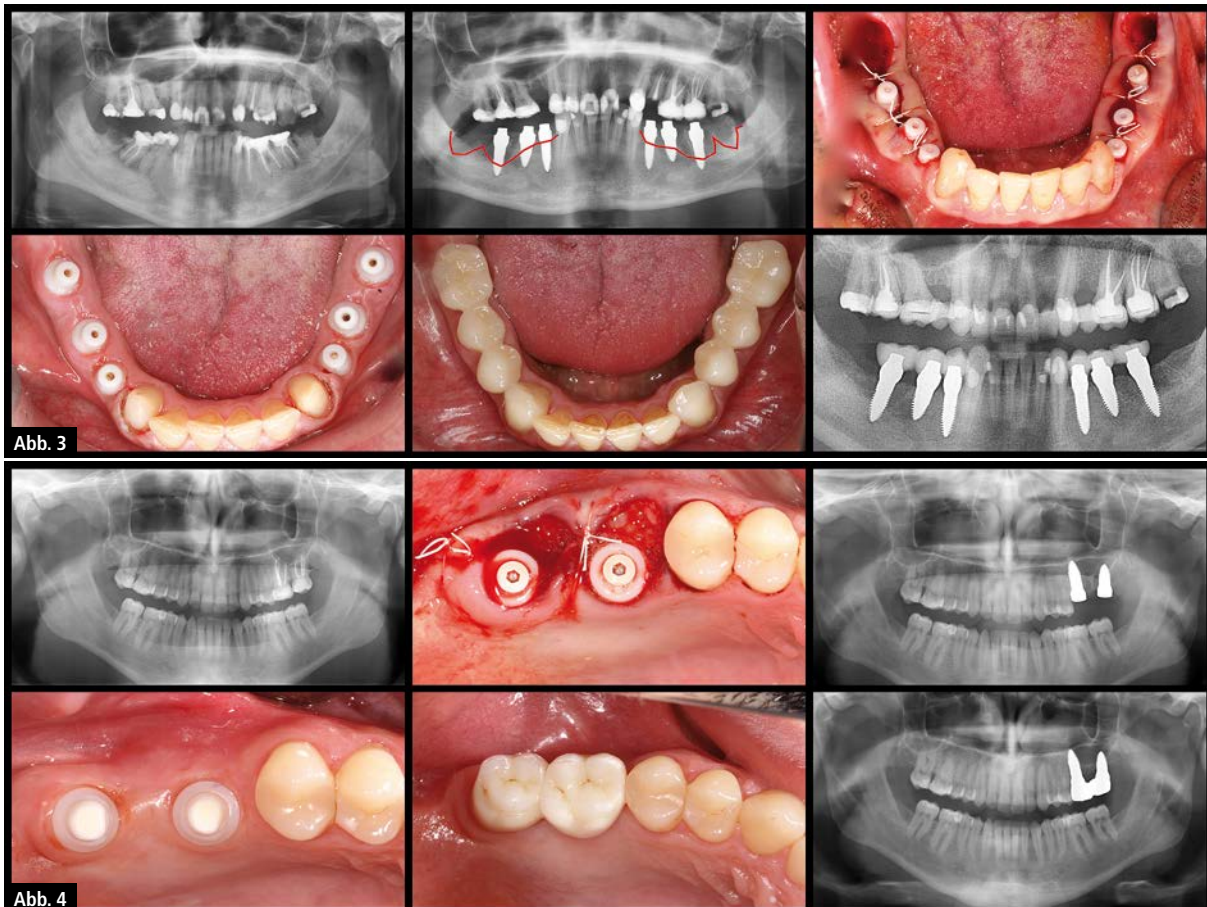


Abb. 3: Entfernung der zerstörten Zähne 34–38 und 44–48, Sofortimplantate 36–34 und 44–46, Stabilisierung der Attached Gingiva an den Implantattulpen nach dem Zeltstangenprinzip. Versorgung mit Kronen nach nur drei Monaten. Vollständige vertikale Knochenregeneration. – **Abb. 4:** Typischer vestibulärer Knocheneinbruch bei Sofortimplantation in die palatinale Wurzel. Erkennbar ist allerdings, dass der vestibuläre Knochen durch die fehlende Abstützung verloren geht. Werden in diesen Situationen Balkonimplantate eingesetzt, wird die vestibuläre Abstützung der Knochen in diesen Regionen erhalten.

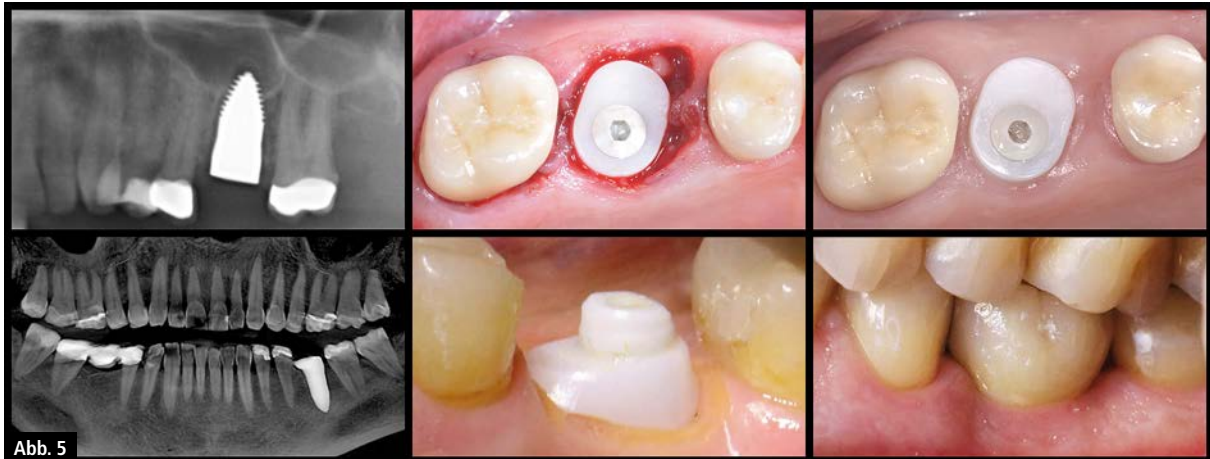


Abb. 5

Abb. 5: Nicht nur im Oberkiefer, sondern auch im Unterkiefer kann durch den Einsatz von Balkonimplantaten das Volumen in der Region der nicht implantierten Wurzel erhalten werden. – **Abb. 6:** Sinusimplantat mit dem „Sonnenschirmeffekt“. Ganz rechts das Disc-Implantat.

tät und durch den validierten „Medical Symptoms Questionnaire“-Fragebogen. In der Kombination mit speziellen, für die Sofortimplantation konstruierten Keramikimplantaten (Fa. SDS Swiss Dental Solutions) ist es möglich, innerhalb von drei Sitzungen den Patienten mit sehr hoher Voraussagbarkeit bis zur finalen Prothetik komplett zu sanieren (All-in-one-Concept).

Intelligentes Bone Management

Es existieren klar definierte und reproduzierbare Regeln dafür, wie wir Knochen bilden und im Anschluss lebenslang erhalten.

1. Systemische Bedingungen
 - a. Immunsystem stärken

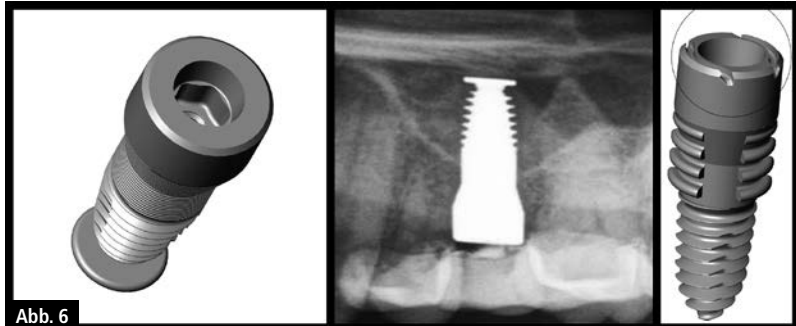


Abb. 6

- b. Fähigkeit stärken, Knochen zu bilden
- c. Parasympathikus aktivieren, Sympathikus hemmen
2. Lokale Bedingungen
 - a. Reduzierung der schlechten Entzündung (Riesenzellen)
 - b. Aktivierung der guten Entzündung (Monozyten, Granulozyten, Makrophagen)
 - c. Reduzierung der Kontamination (Atem, Speichel etc.)
 - d. Knochenstimulation
 - e. Verbesserung der extrazellulären Matrix

- f. Erhalt der Durchblutung (Mammoto's Law)

Zusammengefasst könnte auch gesagt werden: Um Knochen zu bilden, benötigen wir neben einem guten und zur Knochenbildung fähigen Immunsystem einen stabilen und abgedichteten Hohlraum, welcher sich mit Blut füllt. Ob der Knochen im Anschluss lebenslang erhalten werden kann, hängt ausschließlich davon ab, ob er gut durchblutet ist und diese Durchblutung aufrechterhalten werden kann (Mammoto's Law).

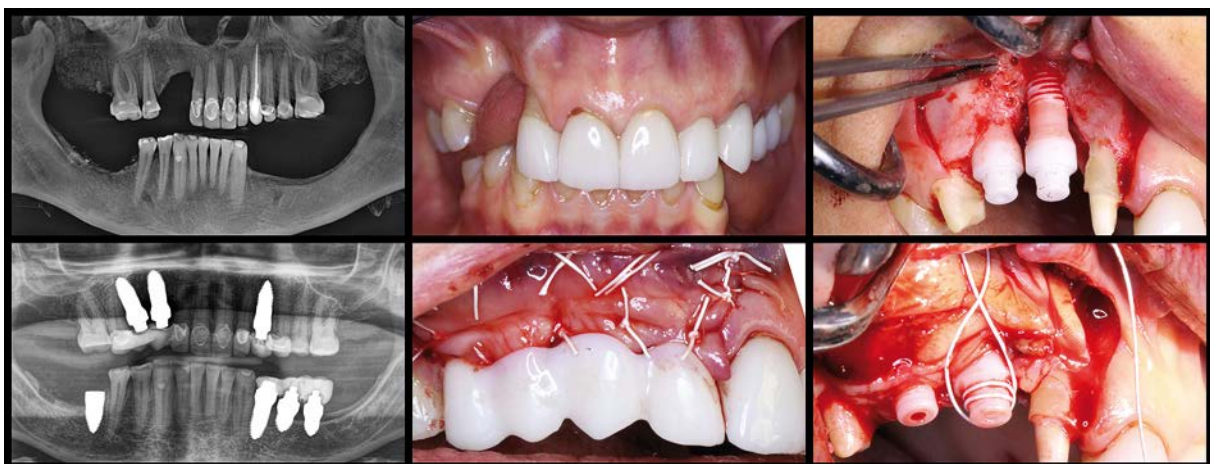


Abb. 7: Implantat als „Tentpole“ mit „Sonnenschirmeffekt“ durch die breite Tulpe. Sichere Fixierung des Weichgewebes durch „Hosenträgernähte“.

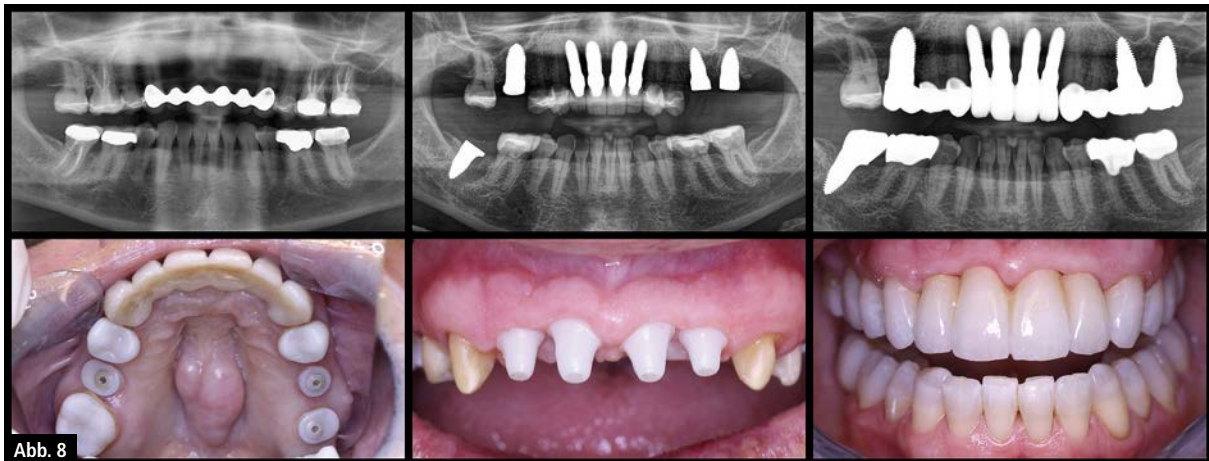

Abb. 8

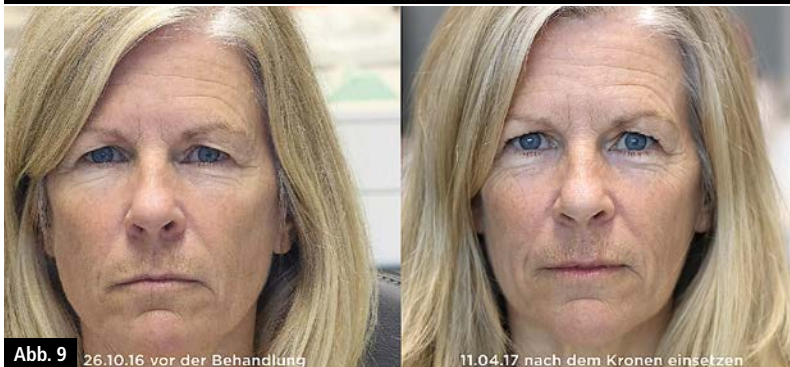

Abb. 9

26.10.16 vor der Behandlung

11.04.17 nach dem Kronen einsetzen

Abb. 8 und 9: Abgeschlossener Fall, welcher die vollständige Sanierung in nur drei Sitzungen mit zwei Aufenthalten nach dem All-in-one-Concept aufzeigt: Sehr schönes Ergebnis bei nicht nur subjektiver Verbesserung des Gesundheitszustandes der Patientin, sondern auch am Gesicht gut ablesbar.

Knochenblöcke und Knochenersatzmaterialien übernehmen dabei lediglich die Aufgabe, den Hohlraum stabil zu erhalten, haben aber den Nachteil, dass dies mit einem zusätzlichen Eingriff, zusätzlichen Kosten, zusätzlicher Morbidität und zusätzlichen Risiken verbunden ist. Abgesehen davon können diese Knochenblöcke kaum dieselbe Qualität der Durchblutung erreichen, wie frisch in einen Hohlraum eingewachsener lamellärer Knochen.

Im Jahr 1998 veröffentlichten z. B. Hämmerle und Thorkild einen Artikel über das Memfix-System der Firma Straumann, welches in der Lage war, ausschließlich über die stabile Hohlrumbauebildung signifikante Mengen an Knochen zu generieren. Es ist unverständlich, warum dieses intelligente System heute nahezu keine Anwendung mehr findet (Abb. 1).

Bone Growing Implants

Mit dem neuen Implantatmaterial Zirkoniumoxid steht erstmals ein Material zur Verfügung, an das nicht nur Knochen, sondern auch Weichgewebe anwächst. Die logische Konsequenz und

Herausforderung bestand nun darin, weitere „Spacemaker“ in Form von Balkonen oder Discs an die Implantate zu konstruieren, um die Implantate selbst als „Zeltstangen“ nutzen zu können (Abb. 2). Derart gestaltete Implantate sind in der Lage mehrere Millimeter an Knochen, selbst in vertikaler Dimension, wachsen zu lassen (Abb. 3). Speziell die Balkone können bei Sofortimplantaten in Molaren den üblichen Volumenverlust in den nicht implantierten Alveolen (Abb. 4) verhindern, da der Balkon durch den „Sonnenschirmeffekt“ das Volumen stützt (Abb. 5).

Speziell bei Sofortimplantaten im Molarenbereich spielt die laterale Abstützung eine große Rolle. Das Sinusimplantat dient hier nicht nur als Zeltstange, sondern stellt über den Schirmeffekt seines apikalen Discs einen besonders großen Hohlraum zur Einblutung zur Verfügung – bei gleichzeitiger Minimierung des Risikos der Perforation der Schneider’schen Membran (Abb. 6). Das hier dargestellte Disc-Implantat besitzt unterbrochene Abstandshalter (Discs), um das Periost auf Abstand zu bringen, sodass dort der Knochen einwachsen kann. Auf dem prothetischen

Plateau weist das Implantat Rillen auf, um hier apikale Matratzennähte im Sinne des Hosenträgerprinzips sicher zu platzieren und die Attached Gingiva dort solange zu fixieren, bis diese an die Keramik angewachsen ist. Bislang mussten die Hosenträgernähte an den Pfosten der einteiligen Implantate fixiert werden (Abb. 7).

Mit diesem Konzept können standardisiert und in einem immer wiederkehrenden Algorithmus verschiedene Sanierungen mit geringstem Zeitaufwand, höchstem Komfort und gleichzeitig minimaler Komplikationsrate durchgeführt werden: Entfernung der ischämischen Osteonekrosen, Entfernung aller Metalle sowie aller wurzelbehandelten Zähne, Eingliederung von metallfreien Keramikimplantaten und festen Langzeitprovisorien (Abb. 8 und 9).

Bei Interesse kann dieses Konzept jederzeit in der Klinik des Autors im Rahmen einer kostenfreien Hospitation mitverfolgt werden.

Kontakt

Dr. med. dent. Karl Ulrich Volz
 SWISS BIOHEALTH AG
 Biological Medical & Dental Clinic
 Brückenstr. 13-17
 8280 Kreuzlingen, Schweiz
 dental@swiss-biohealth.com
 www.swiss-biohealth.com